

# ИНТЕГРАЦИЯ УЛЬТРАЗВУКОВОГО ПРОТОКОЛА УРГЕНТНОЙ ОЦЕНКИ ПАЦИЕНТОВ В ПРОГРАММУ ОБУЧЕНИЯ НА БАЗЕ МЕДИЦИНСКОГО СИМУЛЯЦИОННОГО ЦЕНТРА БОТКИНСКОЙ БОЛЬНИЦЫ

Логвинов Ю.И.(1,2), Лыхин В.Н. (1,2), Филявин Р.Э. (3)

- 1) Учебный центр для медицинских работников — Медицинский симуляционный центр Боткинской Больницы
- 2) ГБУЗ ГКБ им. С.П. Боткина ДЗМ
- 3) ГБУ Станция скорой и неотложной медицинской помощи им. А.С. Пучкова ДЗМ

Электронная почта: [mossimcentr@gmail.com](mailto:mossimcentr@gmail.com)

*Использование ультразвуковых технологий для проведения медицинской сортировки на месте чрезвычайной ситуации и в экстренном приемном покое позволяет выбрать правильную тактику при ведении ургентных пациентов с сочетанной травмой. В рамках Медицинского симуляционного центра Боткинской больницы группой авторов была разработана и интегрирована в обучение 18-часовая Программа тренинга eFAST (extended Focused Assessment with Sonography for Trauma - расширенный протокол фокусированной сонографической оценки при травме), соответствующая международным стандартам. Тренинг стартовал в августе 2017 года на базе МСЦ. За это время обучение прошли более 60 врачей из 15 стационаров Москвы.*

*Ключевые слова: eFAST, FAST, extended Focused Assessment with Sonography for Trauma, фокусированная сонография при травме, симуляционное обучение, тренинг, дополнительная программа повышения квалификации.*

*INTEGRATION OF ULTRASOUND PROTOCOL FAST FOR THE EMERGENCY EVALUATION OF PATIENTS IN A TRAINING PROGRAM AT THE MEDICAL SIMULATION CENTER, BOTKIN HOSPITAL*

*Logvinov YI, Lychin VN, Filyavin RE  
Medical simulation center Botkin hospital, Moscow*

*The use of ultrasound technology in emergency allows proper treatment strategy of urgent patients with multi-trauma. 18-hour training Program for eFAST (extended Focused Assessment with Sonography for Trauma) has been developed by the group of authors in the Medical simulation center, Botkin hospital, Moscow. The Programm was integrated into the training curriculum and was launched in August 2017 on the basis of MSC. During this time, more than 60 doctors from 15 Moscow hospitals have been trained.*

*Keywords: FAST, eFAST, extended Focused Assessment with Sonography for Trauma, simulation education, additional training program, simulation training.*

## АКТУАЛЬНОСТЬ

Симуляционное обучение в России развивается стремительными шагами, многопрофильные центры обучения позволяют использовать современное оборудование в обучении медицинских работников на международном уровне.

Приоритетной группой для обучения являются специалисты работающие с ургентными пациентами. С целью оптимизации работы с группой пострадавших в критических состояниях с 1990-х гг. в мировую практику входят методы диагностики критических состояний основанные на интеграции ультразвуковых технологий [1-3].

Международная команда экспертов (Канада, Германия, Япония, США) в 1997 году провела консенсусную конференцию в США, целью которой являлось определение места ультразвуковых протоколов ургентной оценки пациентов в работе intensivистов и врачей встречающих пациентов с различными травмами на различных этапах медицинской помощи [4].

Логическим завершением конференции явилось принятие протокола FAST - *focused assessment with sonography for trauma*, как важного компонента дифференциальной диагностики и инструмента для выбора правильной тактики при работе с ургентными пациентами.

Протокол FAST представляет из себя этапный подход оценки состояния пациентов получивших тупую травму живота. Первоначально FAST был ограничен использованием только при тупой травме живота и использовался для оценки свободной жидкости в брюшной полости и малом тазу, а также тампонады сердца [5].

Для обнаружения свободной жидкости в брюшной полости используют три точки (Рис.1), которые включают в себя [6,7]:

- 1 точка – Карман Моррисона или гепато-ренальный карман, в котором оценивают свободную жидкость между печенью и почкой.

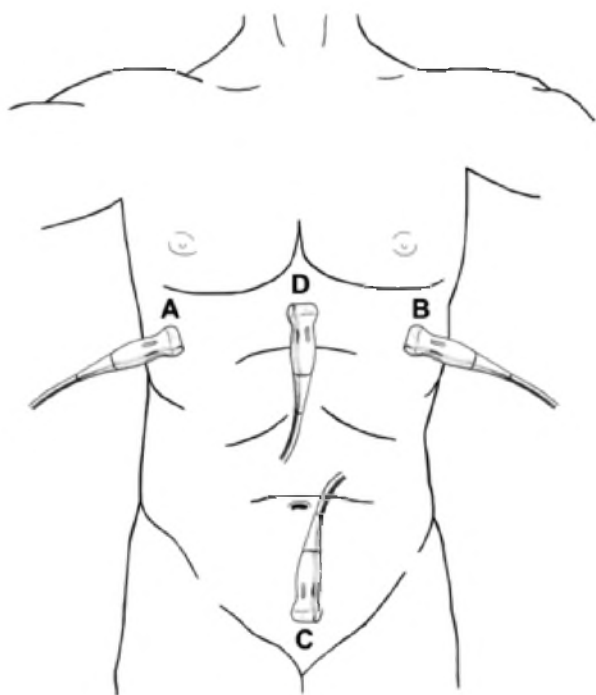


Рис. 1. Точки FAST-протокола:  
 а – гепато-ренальный карман (Морриссона),  
 б – сплено-ренальный (Коллера),  
 с – оценка жидкости в малом тазу,  
 д – субкостальная позиция для оценки перикарда.

- 2 точка – Карман Коллера или сплено-ренальный карман, в котором оценивают свободную жидкость между селезенкой и почкой.
- 3 точка – оценка жидкости в малом тазу (особое условие – мочевого пузыря должен быть наполнен), у мужчин между мочевым пузырем и прямой кишкой, у женщин между мочевым пузырем и маткой и в дугласовом пространстве.
- Для оценки перикардиальной полости [8] используют субкостальную позицию, где оценивают наличие свободной жидкости в сердечной сумке. (Рис. 1)

McKenney с группой авторов предложили балльную систему оценки гемоперитонеума, в которой – максимальная глубина кармана в см. суммируется с наличием признаков свободной жидкости в брюшной полости в других карманах, при количестве баллов 3 и более, вероятнее всего, потребует хирургического вмешательства [9].

В середине 2000-х гг. FAST получил расширенную модификацию для полноценной оценки пациентов с различными травматическими повреждениями [10].

Расширенный протокол был дополнен оценкой наличия пневмоторакса, как одной из ведущих причин обратимой остановки сердца на догоспитальном этапе и в стационаре [11]. Интеграция оценки ниж-

ней поллой вены из субкостальной позиции позволяет косвенно оценивать волевический статус пациента [12-14].

Для диагностики пневмоторакса [15] используют две точки во втором межреберье слева и справа – оценивают наличие артефакта скольжения плевры. (Рис. 2)

Оценка волевического статуса проводится путем постановки датчика в проекции нижней поллой вены – проводится оценка коллабируемости нижней поллой вены [16].

Расширение протокола повысило интерес к его применению во всем мире, в том виде, в котором он существует сейчас – это мощный инструмент для скрининга пациентов, который в том числе позволяет выявлять обратимые причины остановки сердца и проводить сортировку пациентов в случае массового поражения.

Интеграция ультразвука в работу ургентных специальностей в России только набирает обороты. К примеру, использование ультразвуковой навигации при катеризации сосудов значительно снижает количество осложнений, а также, что немало важно, повышает удовлетворенность пациентов в проводимых инвазивных манипуляциях.

В рамках Медицинского симуляционного центра Боткинской больницы большой группой авторов была написана, а впоследствии интегрирована в обучение, программа протокола FAST в ургентной практике

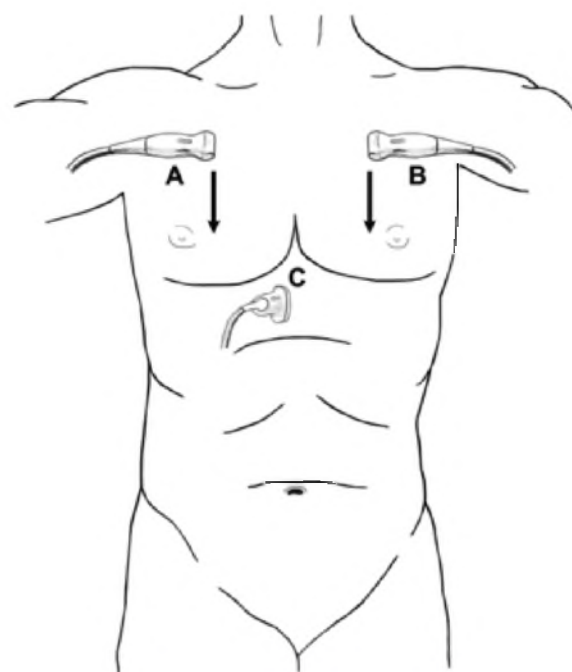
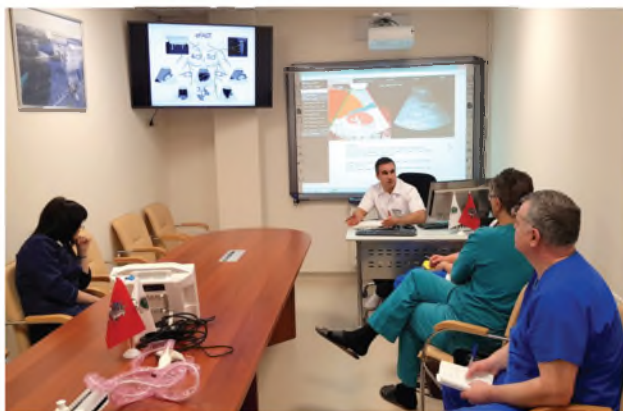

Рис. 2. Точки расширенного FAST-протокола:  
 а – второе межреберье справа,  
 б – второе межреберье слева,  
 с – проекция нижней поллой вены.



*Теоретическая часть занятия по отработке протокола eFAST*

врача. При подготовке данной программы использовалась современная литература, основанная на доказательной медицине, а также зарубежный опыт обучения специалистов.

Для проведения подобного обучения требуются специалисты работающие на стыке различных дисциплин, таких как – анестезиология-реаниматология, скорая медицинская помощь и, что особенно важно, имеющие соответствующую квалификацию в ультразвуковой диагностике.

В этой статье мы отразили собственный опыт проведения обучения по профессиональной программе повышения квалификации: «Протокол ультразвукового исследования FAST в ургентной практике врача».

Важной частью данной программы является позиционирование обучения на разные категории врачебных специальностей. Обучение врачей анестезиологов-реаниматологов, врачей скорой медицинской помощи, хирургов, которые принимают участие в оказании медицинской помощи ургентным пациентам, является важным составляющим элементом программы.

На базе Медицинского симуляционного центра Боткинской больницы программа запущена в августе 2017 года и за это время обучение прошли более 60 человек из 15 стационаров города Москвы. 18

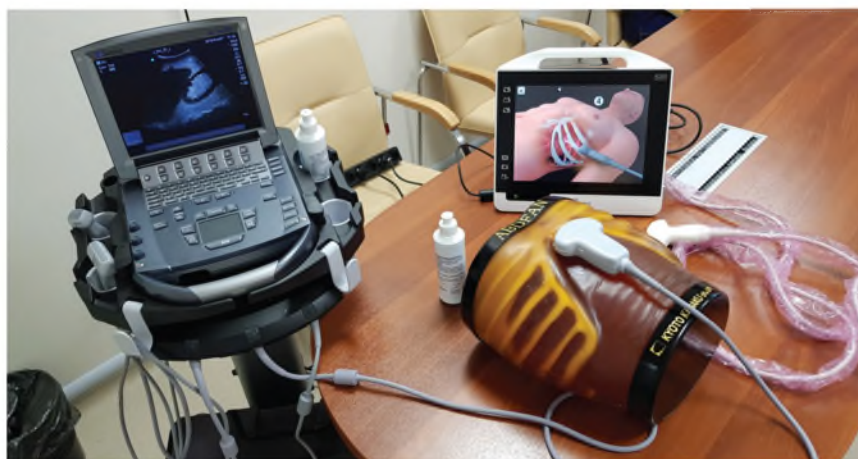часовой формат обучения соответствует международным стандартам обучения протокола – eFAST [4,17]. В рамках программы за 18 часов обучения курсанты получают теоретическую информацию по точкам приложения протокола FAST, а также используя симуляционное оборудование высокой реалистичности, отрабатывают практические навыки с применением прецизионного ультразвукового оборудования. За время обучения врачи проходят несколько этапов оценки теоретических знаний и практических навыков. В качестве методов оценки используется система письменного и визуального тестирования в виде чек-листов. Обучение в мини-группах позволяет уделить максимальное внимание каждому курсанту, что в свою очередь отражается на качестве теоретических знаний и практических навыков.

Большую часть курсантов представляют врачи анестезиологи-реаниматологи и врачи скорой и неотложной медицинской помощи. Оценка результатов обучения с помощью системы письменного и визуального тестирования позволяет объективно определить объем усвоенного материала и сделать акцент на пробелах, возникших во время обучения. Высокая заинтересованность врачей, оказывающих экстренную медицинскую помощь, подтверждает актуальность программы. При онлайн-анкетировании курсантов через 14 дней 40% опрошенных описывают использование элементов FAST в рутинной практике.

## **Заключение**

Интеграция программ обучения основанных на международных протоколах поднимает профессиональные навыки врачей, что в свою очередь является мощным стимулом к непрерывному образованию медицинских работников. Использование ультразвуковых технологий в ежедневной практике позволяет избежать множества диагностических ошибок, а ультразвуковая навигация при инвазивных манипуляциях значительно снижает количество осложнений и позволяет повышать качество оказания медицинской помощи населению. Особенно перспективно выглядит интеграция подобных протоколов для проведения медицинской сортировки на месте чрезвычайной ситуации [18-20].

*Медицинское и симуляционное оборудование для проведения тренинга по протоколу eFAST*



## Литература

1. Tso P, Rodriguez A, Cooper C, et al. Sonography in blunt abdominal trauma: a preliminary progress report. *J Trauma* 1992;33(1):39–43; discussion 43–44.
2. Jehle D, Guarino J, Karamanoukian H. Emergency department ultrasound in the evaluation of blunt abdominal trauma. *Am J Emerg Med* 1993;11(4):342–346.
3. Rozycki GS, Ochsner MG, Schmidt JA, et al. A prospective study of surgeon-performed ultrasound as the primary adjuvant modality for injured patient assessment. *J Trauma* 1995;39(3):492–498; discussion. 498–500.
4. Scalea TM, Rodriguez A, Chiu WC, et al. Focused Assessment with Sonography for Trauma (FAST): results from an international consensus conference. *J Trauma* 1999;46(3):466–472.
5. Rotondi AJ, Kvetan V, Carlet J, Sibbald WJ. Consensus conferences in critical care medicine. *Crit Care Clin* 1997;13:417–439.
6. McGahan JP, Richards J, Gillen M. The focused abdominal sonography for trauma scan: pearls and pitfalls. *J Ultrasound Med*. 2002;21(7):789–800.
7. Sirlin CB, Casola G, Brown MA, et al. Us of blunt abdominal trauma: importance of free pelvic fluid in women of reproductive age. *Radiology* 2001;219(1):229–235.
8. Chiu WC, Cushing BM, Rodriguez A, et al. Abdominal injuries without hemoperitoneum: a potential limitation of focused abdominal sonography for trauma (FAST). *J Trauma*. 1997;42:617–625.
9. McKenney KL, McKenney MG, Nunez DB, McDowell L, Martin L. Interpreting the trauma ultrasound: observations in 62 positive cases. *Emerg Radiol*. 1996;3:113–117.
10. Rowan KR, Kirkpatrick AW, Liu D, Forkheim KE, Mayo JR, Nicolaou S. Traumatic pneumothorax detection with thoracic US: correlation with chest radiography and CT--initial experience. *Radiology* 2002;225(1):210–214.
11. Bahner DP. Trinity: a hypotensive ultrasound protocol. *J Diagn Med Sonogr* 2002; 18(4):193–198.
12. Atkinson PR, McAuley DJ, Kendall RJ, et al. Abdominal and Cardiac Evaluation with Sonography in Shock (ACES): an approach by emergency physicians for the use of ultrasound in patients with undifferentiated hypotension. *Emerg Med J* 2009;26(2): 87–91.
13. Pershad J, Myers S, Plouman C, et al. Bedside limited echocardiography by the emergency physician is accurate during evaluation of the critically ill patient. *Pediatrics* 2004;114(6):e667–e671.
14. Kirkpatrick AW, Sirois M, Laupland KB, et al. Handheld thoracic sonography for detecting post-traumatic pneumo-thoraces: the Extended Focused Assessment with Sono-graphy for Trauma (eFAST). *J Trauma* 2004;57(2):288–295.
15. Simonson JS, Schiller NB. Sonospirometry: a new method for noninvasive estimation of mean right atrial pressure based on two-dimensional echographic measurements of the inferior vena cava during measured inspiration. *J Am Coll Cardiol* 1988;11(3):557–564.
16. Thomas B, Falcone RE, Vasquez D, et al. Ultrasound evaluation of blunt abdominal trauma: program implementation, initial experience, and learning curve. *J Trauma* 1997;42(3):384–388; discussion 388–390.
17. Smith IM, Naumann DN, Marsden ME, Ballard M, Bowley DM. Scanning and war: utility of FAST and CT in the assessment of battlefield abdominal trauma. *Ann Surg* 2015;262(2):389–396
18. Raja AS, Propper BW, Vandenberg SL, et al. Imaging utilization during explosive multiple casualty incidents. *J Trauma* 2010;68(6):1421–1424.
19. Mazur SM, Rippey J. Transport and use of point-of-care ultrasound by a disaster medical assistance team. *Prehosp Disaster Med* 2009;24(2):140–144.